



ФЕДЕРАЛЬНАЯ СЛУЖБА
ПО ИНТЕЛЛЕКТУАЛЬНОЙ СОБСТВЕННОСТИ

(12) ОПИСАНИЕ ИЗОБРЕТЕНИЯ К ПАТЕНТУ

(52) СПК

A61C 7/00 (2026.01); A61B 6/51 (2026.01)

(21)(22) Заявка: 2025124895, 10.09.2025

(24) Дата начала отсчета срока действия патента:
10.09.2025Дата регистрации:
03.03.2026

Приоритет(ы):

(22) Дата подачи заявки: 10.09.2025

(45) Опубликовано: 03.03.2026 Бюл. № 7

Адрес для переписки:

308015, г. Белгород, ул. Победы, 85, НИУ
"БелГУ", Крылова Анна Сергеевна

(72) Автор(ы):

Копытов Александр Александрович (RU),
Оганесян Алина Олеговна (RU),
Копытов Александр Александрович (RU),
Оганесян Арман Аршакович (RU),
Волобуева Елена Валериевна (RU)

(73) Патентообладатель(и):

Федеральное государственное автономное
образовательное учреждение высшего
образования "Белгородский государственный
национальный исследовательский
университет" (НИУ "БелГУ") (RU)(56) Список документов, цитированных в отчете
о поиске: RU 2565097 C1, 20.10.2015. RU
2423912 C2, 20.07.2011. RU 2778598 C1,
22.08.2022. RU 2611761 C1, 28.02.2017. BY 16288
C1, 30.08.2012. EP 3662840 B1, 13.12.2023. US
2022012888 A1, 13.01.2022. US 12136208 B2,
05.11.2024.

(54) Способ определения жевательной эффективности пародонта зубов с планируемой резекцией верхушки корня

(57) Реферат:

Изобретение относится к области медицины, а именно к стоматологии, и может быть использовано при планировании резекции верхушки корня зуба. Проводят рентгенологическое исследование пациента с дефектом целостности зубной дуги. Определяют величину атрофии тканей пародонта в области опорных зубов как сумму площади пародонта, утраченной в связи с атрофией в пришеечной области, и площади пародонта, утраченной в связи с резекцией верхушки корня, для чего в коронарном окне мультиплоскостной реконструкции изображения опорного зуба выбирают сечение, в котором длина корня зуба, для многокорневых зубов - медиального корня, максимальна. Форму корня зуба принимают за конус, в котором за диаметр основания

принимают расстояние между точками на эмалево-цементной границе, за высоту принимают расстояние между точкой пересечения линии от верхушки корня до центра между точками на эмалево-цементной границе и определяют площадь интактного пародонта зуба как площадь поверхности указанного конуса. Далее рассчитывают площадь пародонта, утраченную в связи с атрофией пародонта в пришеечной области, как площадь поверхности усеченного конуса, в котором расстояние между точками на эмалево-цементной границе является диаметром нижнего основания усеченного конуса, диаметром верхнего основания конуса является расстояние между точками, соответствующими вершинам замыкающих кортикальных пластинок, а за высоту указанного усеченного конуса -

расстояние между точками, находящимися на линии, проведенной от верхушки корня зуба, через центр линии, полученной при соединении точек на эмалево-цементной границе, и центр линии, полученной при соединении вершин замыкающих кортикальных пластинок. При визуализации перирадикулярного поражения в коронарном окне мультиплоскостной реконструкции изображения опорного зуба оценивают длину апикальной части корня, подлежащей резекции, и, отступив на 2,0 мм коронарно от границы перирадикулярного поражения, проводят линию, перпендикулярную линии соответствующей общей длине корня зуба, которую принимают за диаметр основания конуса, а расстояние от верхушки корня зуба до места пересечения с центром диаметра основания указанного конуса - за его высоту, и рассчитывают планируемую площадь пародонта, утраченную в связи с резекцией верхушки корня, как площадь поверхности указанного конуса. В случае, если сумма площади пародонта,

утраченной в связи с атрофией в пришеечной области, и площади пародонта, утраченной в связи с резекцией верхушки корня, составляет менее 50% от площади интактного пародонта, делают вывод, что жевательная эффективность зуба, планируемого опорным, сохранена, а если сумма площади пародонта, утраченной в связи с атрофией в пришеечной области, и площади пародонта, утраченной в связи с резекцией верхушки корня, составляет более 50% от площади интактного пародонта, делают вывод о снижении жевательной эффективности и необходимости включения в число опорных дополнительных зубов. Способ, за счет определения жевательной эффективности пародонта зубов с планируемой резекцией верхушки корня, позволяет предотвратить осложнения, связанные с перегрузкой пародонта опорных зубов при протезировании, приводящие впоследствии к снятию ортопедической конструкции. 1 ил., 2 табл., 2 пр.

RU 2857438 C1

RU 2857438 C1



FEDERAL SERVICE
FOR INTELLECTUAL PROPERTY

(12) **ABSTRACT OF INVENTION**

(52) CPC
A61C 7/00 (2026.01); A61B 6/51 (2026.01)

(21)(22) Application: **2025124895, 10.09.2025**

(24) Effective date for property rights:
10.09.2025

Registration date:
03.03.2026

Priority:

(22) Date of filing: **10.09.2025**

(45) Date of publication: **03.03.2026** Bull. № 7

Mail address:

**308015, g. Belgorod, ul. Pobedy, 85, NIU "BelGU",
Krylova Anna Sergeevna**

(72) Inventor(s):

**Kopytov Aleksandr Aleksandrovich (RU),
Oganesian Alina Olegovna (RU),
Kopytov Aleksandr Aleksandrovich (RU),
Oganesian Arman Arshakovich (RU),
Volobueva Elena Valerievna (RU)**

(73) Proprietor(s):

**federalnoe gosudarstvennoe avtonomnoe
obrazovatelnoe uchrezhdenie vysshego
obrazovaniia "Belgorodskii gosudarstvennyi
natsionalnyi issledovatel'skii universitet" (NIU
"BelGU") (RU)**

(54) **METHOD FOR DETERMINING MASTICATORY EFFICIENCY OF PERIODONTIUM OF TEETH WITH PLANNED ROOT APEX RESECTION**

(57) Abstract:

FIELD: medicine; dentistry.

SUBSTANCE: X-ray examination of a patient with a defect in the integrity of the dental arch is performed. The amount of periodontal tissue atrophy in the area of abutment teeth is determined as the sum of the area of the periodontium lost due to atrophy in the cervical region and the area of the periodontium lost due to root apex resection, for which, in the coronal window of the multiplanar reconstruction of the image of the abutment tooth, a section is selected in which the length of the tooth root, for multi-rooted teeth - the medial root, is maximum. The shape of the tooth root is taken as a cone, in which the distance between points on the enamel-cementum border is taken as the base diameter, the distance between the point of intersection of the line from the root apex to the centre between the points on the enamel-cementum border is taken as the height, and the area of the intact tooth periodontium is determined as the surface area of said cone. Next, the area of the periodontium lost due to periodontal atrophy in the cervical region is calculated as the surface area of a truncated cone, in which the distance between points on the enamel-cementum border is the diameter of the

lower base of the truncated cone, the diameter of the upper base of the cone is the distance between points corresponding to the vertices of the closing cortical plates, and the height of said truncated cone is the distance between points located on a line drawn from the tooth root apex, through the centre of the line obtained by connecting the points on the enamel-cementum border, and the centre of the line obtained by connecting the vertices of the closing cortical plates. When visualising a periradicular lesion in the coronal window of the multiplanar reconstruction of the image of the abutment tooth, the length of the apical part of the root to be resected is assessed, and, stepping back 2.0 mm coronally from the border of the periradicular lesion, a line is drawn perpendicular to the line corresponding to the total length of the tooth root, which is taken as the diameter of the base of the cone, and the distance from the tooth root apex to the point of intersection with the centre of the diameter of the base of said cone is taken as its height, and the planned area of the periodontium lost due to root apex resection is calculated as the surface area of said cone. If the sum of the area of the periodontium lost due to atrophy in

the cervical region and the area of the periodontium lost due to root apex resection is less than 50% of the area of the intact periodontium, a conclusion is made that the masticatory efficiency of the tooth planned as an abutment is preserved, and if the sum of the area of the periodontium lost due to atrophy in the cervical region and the area of the periodontium lost due to root apex resection is more than 50% of the area of the intact periodontium, a conclusion is made about a decrease in masticatory efficiency and the need to include

additional teeth in the number of abutments.

EFFECT: method, by determining the masticatory efficiency of the periodontium of teeth with planned root apex resection, makes it possible to prevent complications associated with overloading the periodontium of abutment teeth during prosthetics, which subsequently lead to the removal of the prosthetic structure.

1 cl, 1 dwg, 2 tbl, 2 ex

R U 2 8 5 7 4 3 8 C 1

R U 2 8 5 7 4 3 8 C 1

Изобретение относится к области медицины, а именно к стоматологии, и может быть использовано для предотвращения осложнений, связанных с перегрузкой пародонта опорных зубов при протезировании.

Известен способ для предотвращения осложнений, связанных с перегрузкой пародонта опорных зубов при протезировании, основанный на определении жевательной эффективности пародонта зубов по В.Ю. Курляндскому [Лебеденко И.Ю., Еричев В.В., Марков Б.П. Руководство к практическим занятиям по ортопедической стоматологии. Для студентов 3 курса 2006 г. С.232-233]. Согласно этому способу осуществляют рентгенологическое исследование пациента с дефектом целостности зубной дуги, определяют сумму коэффициентов жевательной эффективности опорных зубов и полусумму коэффициентов жевательной эффективности зубов-антагонистов к отсутствующим и опорным зубам на противоположной челюсти, при этом в случае если выявлена атрофия тканей пародонта в области опорного зуба, для определения суммы коэффициентов жевательной эффективности опорных зубов используют понижающие коэффициенты, которые определяют в соответствии с пародонтограммой Курляндского (табл.1), где N - пародонт в области данного зуба без патологических изменений; 1/4 - атрофия первой степени; 1/2 - атрофия второй степени; 3/4 - атрофия третьей степени; более 3/4 - атрофия четвертой степени.

Таблица 1

3/4 - 75%	0,5	0,75	0,75	0,45	0,45	0,4	0,25	0,3
1/2 - 50%	1,0	1,5	1,5	0,9	0,9	0,75	0,5	0,6
1/4 - 25%	1,5	2,25	2,25	1,3	1,3	1,1	0,75	0,9
N	2,0	3,0	3,0	1,75	1,75	1,5	1,0	1,25
Верхняя челюсть	1.8 2.8	1.7 2.7	1.6 2.6	1.5 2.5	1.4 2.4	1.3 2.3	1.2 2.2	1.1 2.1
Нижняя челюсть	3.8 4.8	3.7 4.7	3.6 4.6	3.5 4.5	3.4 4.4	3.3 4.3	3.2 4.2	3.1 4.1
N	2,0	3,0	3,0	1,75	1,75	1,5	1,0	1,0
1/4 - 25%	1,5	2,25	2,25	1,3	1,3	1,1	0,75	0,75
1/2 - 50%	1,0	1,5	1,5	0,9	0,9	0,75	0,5	0,5
3/4 - 75%	0,5	0,75	0,75	0,45	0,45	0,4	0,25	0,25

Способ позволяет обосновать необходимость вовлечения в конструкцию протеза дополнительного опорного зуба с учетом степени атрофии тканей пародонта в области опорных зубов, в случае если сумма коэффициентов жевательной эффективности опорных зубов меньше полусуммы коэффициентов жевательной эффективности зубов-антагонистов к отсутствующим и опорным зубам на противоположной челюсти.

Недостатком способа является недостаточная достоверность определения жевательной эффективности опорных зубов за счет того, что понижающие коэффициенты связаны со значением пародонта в области данного зуба без патологических изменений арифметической прогрессией вследствие использования допущения, что корень зуба имеет цилиндрическую форму. Недостаточная достоверность определения жевательной эффективности предполагаемого опорного зуба может привести к выбору неправильной тактики протезирования, т.е. к расшатыванию опорных зубов и впоследствии снятию ортопедической конструкции.

За прототип принят способ определения жевательной эффективности пародонта зубов по патенту RU2565097 (опубл. 20.10.2015). Согласно этому способу проводят

рентгенологическое исследование пациента с дефектом целостности зубной дуги. Определяют значение «С» величины атрофии тканей пародонта в области опорных зубов по формуле: $C=100-(L1 \times 100)/L$, где L - общая длина корня зуба, которую измеряют в коронарном окне мультиплоскостной реконструкции изображения опорного

5 зуба, выбрав сечение, в котором длина корня зуба, для многокорневых зубов - медиального корня, максимальна, для чего сначала соединяют точки, соответствующие эмалево-цементной границе, используя инструмент для измерения расстояния Length, затем из точки, находящейся на середине полученной линии, проводят измерение

10 искомого расстояния до точки, соответствующей верхушке корня зуба; L1 - эффективная длина корня зуба, которую измеряют, не переключая инструмент для измерения расстояния Length, от верхушки корня до точки пересечения отрезка линии, соединяющей точки, соответствующие вершинам замыкающих кортикальных пластинок, с линией L, характеризующей общую длину корня зуба. При этом если величина атрофии тканей пародонта «С» в области опорных зубов менее 25%, делают вывод, что площадь

15 работающего пародонта позволит сохранить устойчивость зубов, планируемых опорными, т.е. жевательная эффективность сохранена. Если величина атрофии тканей пародонта «С» более 25%, делают вывод об уменьшении площади работающего пародонта более чем на 55%. При этом для определения суммы коэффициентов жевательной эффективности предполагаемых опорных зубов используют понижающие

20 коэффициенты жевательной эффективности зуба, которые определяют путем умножения значения пародонта N в области данного зуба без патологических изменений на соответствующие понижающие коэффициенты жевательной эффективности зуба из таблицы 2. Способ за счет более точного определения жевательной эффективности пародонта опорных зубов позволяет предотвратить осложнения, связанные с

25 перегрузкой тканей пародонта при протезировании.

Таблица 2

	1/4 - 55%	0,9	1,35	1,35	0,78	0,78	0,68	0,45	0,56
	N	2,0	3,0	3,0	1,75	1,75	1,5	1,0	1,25
30	Верхняя челюсть	1.8 2.8	1.7 2.7	1.6 2.6	1.5 2.5	1.4 2.4	1.3 2.3	1.2 2.2	1.1 2.1
	Нижняя челюсть	3.8 4.8	3.7 4.7	3.6 4.6	3.5 4.5	3.4 4.4	3.3 4.3	3.2 4.2	3.1 4.1
	N	2,0	3,0	3,0	1,75	1,75	1,5	1,0	1,0
35	1/4 - 55%	0,9	1,35	1,35	0,78	0,78	0,68	0,45	0,45

Недостатком способа является возможность оценки снижения жевательной эффективности зуба с учётом дистрофии пародонта только в пришеечной области на основании допущения цилиндрической формы корня зуба и расчёта длины части корня

40 зуба с разрушенным пародонтом к длине корня зуба с функционирующим пародонтом, при этом не учитывается возможная необходимость резекции верхушки корня опорного зуба.

Задачей данного изобретения является разработка способа, позволяющего более точно определять жевательную эффективность предполагаемых опорных зубов с учётом

45 снижения жевательной эффективности зуба как из-за дистрофии пародонта в пришеечной области, так и в результате планируемой резекции верхушки корня опорного зуба.

Техническим результатом является предотвращение перегрузки функционирующего пародонта опорных зубов, которая может привести к их расшатыванию и впоследствии снятию ортопедической конструкции, за счёт определения атрофии пародонта в

пришеечной области зуба с учётом конусной формы корней зубов и за счёт планируемой резекции верхушки корня опорного зуба.

Технический результат достигается в предложенном способе определения жевательной эффективности пародонта зубов с планируемой резекцией верхушки корня, включающем рентгенологическое исследование пациента с дефектом целостности зубной дуги на компьютерном томографе с использованием инструмента для измерения расстояния Length, определение величины атрофии тканей пародонта в области опорных зубов путем измерения длины корня опорного зуба в коронарном окне мультиплоскостной реконструкции изображения опорного зуба, выбрав сечение, в котором длина корня зуба, для многокорневых зубов - медиального корня, максимальна, для чего сначала соединяют точки, соответствующие эмалево-цементной границе, используя инструмент для измерения расстояния Length, затем из точки, находящейся на середине полученной линии, проводят измерение длины корня до точки, соответствующей верхушке корня зуба, в который внесены следующие новые признаки, отвечающие условиям «новизна», «изобретательский уровень» и «промышленная применимость»:

- форму корня зуба принимают за конус, в котором за диаметр основания принимают расстояние между точками на эмалево-цементной границе, за высоту принимают расстояние между точкой пересечения линии от верхушки корня до центра между точками на эмалево-цементной границе, рассчитывают площадь интактного пародонта зуба как площадь поверхности указанного конуса;

- рассчитывают площадь пародонта, утраченную в связи с атрофией пародонта в пришеечной области, для чего расстояние между точками на эмалево-цементной границе принимают за диаметр нижнего основания усеченного конуса, в котором диаметром верхнего основания усеченного конуса является расстояние между точками, соответствующими вершинам замыкающих кортикальных пластинок, а высоту определяют как расстояние между точками, находящимися на линии, проведенной от верхушки корня зуба, через центр линии, полученной при соединении точек на эмалево-цементной границе, и центр линии, полученной при соединении вершин замыкающих кортикальных пластинок;

- дополнительно, при визуализации перирадикулярного поражения в коронарном окне мультиплоскостной реконструкции изображения опорного зуба оценивают необходимость резекции апикальной части корня;

- не переключая инструмента, отступив на 2,0 мм коронарно от границы перирадикулярного поражения, проводят линию, перпендикулярную линии соответствующей общей длине корня зуба, расстояние между точками пересечения указанной линии с границей изображения корня зуба принимают за диаметр основания конуса, соответствующего части корня, подлежащей резекции, а расстояние от верхушки корня зуба до места пересечения с центром диаметра основания указанного конуса - за его высоту, и рассчитывают планируемую площадь пародонта, утраченную в связи резекцией верхушки корня, как площадь поверхности указанного конуса;

- в случае, если сумма площади пародонта, утраченной в связи с атрофией в пришеечной области, и площади пародонта, утраченной в связи с резекцией верхушки корня, составляет более 50% от площади интактного пародонта, делают вывод об утрате устойчивости зуба, снижении жевательной эффективности и необходимости включения в число опорных дополнительных зубов;

- в случае, если сумма площади пародонта, утраченной в связи с атрофией в пришеечной области, и площади пародонта, утраченной в связи с резекцией верхушки корня, составляет менее 50% от площади интактного пародонта, делают вывод, что

жевательная эффективность зуба, планируемого опорным, сохранена.

Предложенный подход позволяет точнее количественно определить жевательную эффективность пародонта в области зуба, ограничивающего дефект целостности зубной дуги и планируемого опорным в мостовидном протезе в случае необходимости резекции верхушки корня, чтобы затем в соответствии с полученной величиной определить

необходимое количество опорных зубов либо выбрать тактику протезирования.

Предложенный способ характеризуется изображением на фиг. 1, полученным с помощью компьютерного томографа с инструментом для измерения расстояния Length

Предложенный способ определения жевательной эффективности пародонта зуба с планируемой резекцией верхушки корня осуществляют следующим образом.

Проводят рентгенологическое исследование пациента с дефектом зубной дуги на компьютерном томографе. После получения на экране монитора реконструированного изображения опорного зуба в сагиттальном окне мультиплоскостной реконструкции выбирают сечение, в котором длина корня зуба, для многокорневых зубов - медиального корня, максимальна, при этом визуализация перирадикулярного поражения позволяет оценить наличие апикальной части корня, подлежащей резекции (Фиг.1).

Соединяют точки А и В, соответствующие эмалево-цементной границе на фиг. 1, программа визуализирует расстояние между точками А и В, которое принимают диаметром нижнего основания, а его половина - радиусом конуса, за который принят корень зуба. Затем, используя инструмент для измерения расстояния Length, из точки С, находящейся на середине диаметра, проводят измерение линии от точки С до точки R, соответствующей верхушке корня зуба. Полученная длина CR является высотой указанного конуса. Полученные величины позволяют рассчитать площадь интактного пародонта зуба Синт с применением калькулятора (<https://mozgan.ru/Geometry/AreaBodyTruncatedCone>).

Затем, не переключая инструмента, проводят линию, соединяющую точки A_1 и B_1 , соответствующие вершинам замыкающих кортикальных пластинок, и принимают её за диаметр верхнего основания усеченного конуса AA_1B_1B , а его половину - за радиус. Место пересечения линии CR и отрезка A_1B_1 отмечают как точку D. Полученная линия CD является высотой усеченного конуса AA_1B_1B . Площадь боковой поверхности усеченного конуса AA_1B_1B рассчитывают с помощью калькулятора сайта https://geleot.ru/education/math/geometry/calc/truncated_cone/radius_and_height и принимают за площадь пародонта, утраченную в связи с атрофией пародонта в пришеечной области Сприш.

Затем, не переключая инструмента, отступив на 2,0 мм коронарно от границы перирадикулярного поражения, проводят линию A_2B_2 , перпендикулярную линии CR, соответствующей общей длине корня зуба, которую принимают за диаметр основания конуса с вершиной в точке R. Пересечение линий CR и A_2B_2 обозначают как точку E. Измеряют расстояние ER и принимают это расстояние за высоту конуса, соответствующего части зуба, подлежащей резекции, и рассчитывают планируемую площадь пародонта, утраченную в связи с резекцией верхушки корня, как площадь поверхности указанного конуса Срадик с применением калькулятора (<https://mozgan.ru/Geometry/AreaBodyTruncatedCone>).

В случае, если сумма площади пародонта, утраченной в связи с атрофией в пришеечной области Сприш, и площади пародонта, утраченной в связи с резекцией верхушки корня Срадик, составляет более 50% от площади интактного пародонта Синт, делают вывод об утрате устойчивости зуба, снижении жевательной эффективности и

необходимости включения в число опорных дополнительных зубов.

В случае, если сумма площади пародонта, утраченной в связи с атрофией в пришеечной области Сприш, и площади пародонта, утраченной в связи с резекцией верхушки корня Срадик, составляет менее 50% от площади интактного пародонта Синт, делают вывод что жевательная эффективность зуба, планируемого опорным сохранена.

Клинический пример 1

Больная А. предъявляет жалобы на эстетическую недостаточность. Объективно: зуб 2.6 планируется к удалению, что формирует дефект зубной дуги, видимый при улыбке. Для восстановления эстетики улыбки запланировано решение восстановить целостность зубной дуги металлокерамическим протезом с опорой на зубы 2.5, 2.7. Сумма коэффициентов зубов-антагонистов к опорным зубам 2.5, 2.7 на нижней челюсти по табл. 2: $1,75+3,0+3,0=7,5$. Половина этой суммы равна 3,75.

Для исключения осложнений, связанных с перегрузкой пародонта опорных зубов, больной проведено рентгенологическое исследование на компьютерном томографе, целью которого было определение величины атрофии тканей пародонта в области опорных зубов, планируемых опорными для мостовидного протеза, и выявление наличия перирадикулярного поражения.

В коронарном окне мультиплоскостной реконструкции изображения опорного зуба 2.5 визуализировано перирадикулярное поражение корня зуба.

Проводят измерение длины корня опорного зуба 2.5 в коронарном окне мультиплоскостной реконструкции изображения опорного зуба, выбрав сечение, в котором длина корня зуба максимальна, для чего сначала соединяют точки АВ, соответствующие эмалево-цементной границе, используя инструмент для измерения расстояния Length, затем из точки С, находящейся на середине полученной линии, проводят измерение искомого расстояния до точки R, соответствующей верхушке корня зуба. Затем измеряют, не переключая инструмент для измерения расстояния Length, высоту усеченного конуса AA_1B_1B как расстояние между точками, находящимися на линии CR, проведенной от верхушки корня зуба, через центр линии, полученной при соединении точек АВ на эмалево-цементной границе и центр линии A_1B_1 , полученной при соединении вершин замыкающих кортикальных пластинок.

Форму корня зуба принимают за конус, в котором за диаметр основания принимают расстояние между точками АВ на эмалево-цементной границе, за высоту принимают расстояние между точкой пересечения линии CR от верхушки корня до центра между точками АВ на эмалево-цементной границе. Определяют площадь интактного пародонта зуба как площадь поверхности указанного конуса Синт с применением калькулятора (<https://mozgan.ru/Geometry/AreaBodyTruncatedCone>).

С применением калькулятора (https://geleot.ru/education/math/geometry/calc/truncated_cone/radius_and_height) рассчитывают площадь пародонта Сприш, утраченную в связи с атрофией пародонта в пришеечной области, как площадь поверхности усеченного конуса AA_1B_1B , в котором расстояние между точками на эмалево-цементной границе является диаметром АВ нижнего основания конуса, диаметром верхнего основания конуса является расстояние между точками A_1B_1 , соответствующими вершинам замыкающих кортикальных пластинок, а за высоту усеченного конуса - расстояние между точками CD, находящимися на линии, проведенной от верхушки корня зуба, через центр линии АВ, полученной при соединении точек на эмалево-цементной границе, и центр линии A_1B_1 , полученной при соединении вершин замыкающих кортикальных пластинок.

При оценке состояния пародонта в апикальной части корня зуба 2.5 выявлено перирадикулярное поражение, подлежащее резекции. Не переключая инструмента, отступив на 2,0 мм коронарно от границы перирадикулярного поражения, проводят линию A_2B_2 перпендикулярную линии CR, соответствующей общей длине корня зуба, которую принимают за диаметр основания конуса с вершиной в точке R, а расстояние ER от верхушки корня зуба до точки E в центре диаметра основания A_2B_2 конуса - за его высоту, и рассчитывают планируемую площадь пародонта, утрачиваемую в связи резекцией верхушки корня как площадь поверхности указанного конуса Срадик с применением калькулятора (<https://mozgan.ru/Geometry/AreaBodyTruncatedCone>).

Опорный зуб 2.5 характеризуется как конус с высотой, соответствующей длине корня CR = 13,6 мм; диаметром основания AB = 5,2 мм, радиусом $1/2AB=2,6$ мм, по которым рассчитывают площадь интактного пародонта с применением калькулятора (<https://mozgan.ru/Geometry/AreaBodyCone>), получается площадь интактного пародонта Синт равна 113,1 мм².

Высота CD усеченного конуса AA₁B₁V в пришеечной области опорного зуба 2.5 равна 3,0 мм; радиус нижнего основания конуса $1/2AB=2,6$ мм; радиус верхнего основания конуса $1/2A_1B_1 = 2,2$ мм. Таким образом, рассчитывают площадь утраченную в связи с атрофией в пришеечной области Сприш, с применением калькулятора (https://geleot.ru/education/math/geometry/calc/truncated_cone/radius_and_height), получают площадь атрофированного пародонта Сприш S = 45,639 мм². Т.е. величина утраты пародонта в пришеечной области равна 40,3% от общей площади интактного пародонта.

Следовательно, делают вывод, что площадь работающего пародонта для зуба 2.5 снижена и для расчета суммы коэффициентов жевательной эффективности опорных зубов считают, что площадь пародонта зуба 2.5, утраченная в связи с атрофией в пришеечной области, равна 40,3%, что согласно таблице 2 обуславливает понижающий коэффициент, равный 1,05, и согласно прототипу даёт возможность фиксации мостовидного протеза на 2.5 и 2.7, поскольку сумма коэффициентов $1,05+3,0=4,05$, что больше 3,75.

При этом в перирадикулярной области зуба 2.5 визуализируется очаг просветления костной ткани, согласно утверждению, больной зуб ранее перелечивался по поводу хронического периодонтита. Эти анамнестические данные обуславливают необходимость резекции верхушки корня, что подразумевает необходимость прогнозирования дополнительного снижения жевательной эффективности зуба 2.5 после резекции верхушки корня.

Планируемую площадь пародонта, утрачиваемую в связи резекцией верхушки корня, рассчитывают исходя из того, что высота конуса ER = 3,7 мм; диаметр $A_2B_2 = 3,5$ мм; радиус $1/2A_2B_2 = 1,75$ мм. С применением калькулятора (<https://mozgan.ru/Geometry/AreaBodyTruncatedCone>) рассчитывают Срадик = 22,5 мм². Т.е. доля утраты пародонта в связи резекцией верхушки корня составляет 19,9% от Синт.

Таким образом, сумма долей площади пародонта, утрачиваемой в связи с атрофией пародонта в пришеечной области и резекцией верхушки корня зуба 2.5, равна $40,3+19,9 = 60,2\%$, что более 50,0% от площади интактного пародонта, и свидетельствует об утрате устойчивости зуба, снижении жевательной эффективности и необходимости включения в число опорных дополнительных зубов.

Этот вывод подтверждается и в случае определения суммы коэффициентов зубов, ограничивающих дефект целостности верхнечелюстной зубной дуги 2.5 и 2.7, для чего рассчитывают суммарный понижающий коэффициент жевательной эффективности зуба 2.5, который равен 0,69, исходя из того, что оставшаяся доля жевательной эффективности равна 39,8% от величины 1,75 коэффициента жевательной эффективности зуба 2.5.

Следовательно, сумма коэффициентов зубов, ограничивающих дефект целостности верхнечелюстной зубной дуги 2.5 и 2.7, будет равна $0,69+3,0=3,69$, что меньше 3,75 - полусуммы коэффициентов зубов-антагонистов к опорным зубам и зуба планируемого к удалению.

Было предложено включить в перечень опорных зубов зуб 2.4. В области зуба 2.4 дистрофических изменений не наблюдается, что обуславливает жевательную эффективность зубов 2.4, 2.5 и 2.7, являющихся опорными в мостовидном протезе в соответствии с таблицей 2, как сумму соответствующих коэффициентов: $1,75+0,69+3,0=5,44$. Эта сумма больше критического значения 3,75 и гарантирует функционирование пародонта без окклюзионной перегрузки.

Клинический пример 2

Больная С. предъявляет жалобы на эстетическую недостаточность. Объективно: зуб 1.6 планируется к удалению, что формирует дефект зубной дуги, видимый при улыбке. Для восстановления эстетики улыбки принято решение восстановить целостность зубной дуги металлокерамическим протезом с опорой на зубы 1.5, 1.7. Сумма коэффициентов зубов-антагонистов к опорным зубам 1.5, 1.7 на нижней челюсти по табл. 2: $1,75+3,0+3,0=7,5$. Половина этой суммы равна 3,75.

Для исключения осложнений, связанных с перегрузкой пародонта опорных зубов, больной проведено рентгенологическое исследование на компьютерном томографе, целью которого было определение величины атрофии тканей пародонта в области опорных зубов, планируемых опорными для мостовидного протеза, и выявление наличия периадикулярного поражения.

По результатам измерений опорный зуб 1.5 характеризуется как конус с высотой, соответствующей длине корня $CR = 13,4$ мм; диаметром основания $AB = 5,1$ мм, радиусом $\frac{1}{2}AB=2,55$ мм, по которым рассчитывают площадь интактного пародонта с применением калькулятора (<https://mozgan.ru/Geometry/AreaBodyCone>), получается площадь интактного пародонта $S_{\text{инт}} = 109,28$ мм².

Высота CD усеченного конуса AA_1B_1B в пришеечной области опорного зуба 1.5 равна 1,5 мм; радиус нижнего основания конуса $\frac{1}{2}AB=2,55$ мм; радиус верхнего основания конуса $\frac{1}{2}A_1B_1 = 2,25$ мм. Рассчитывают площадь утраченную в связи с атрофией в пришеечной области $S_{\text{приш}}$, с применением калькулятора (https://geleot.ru/education/math/geometry/calc/truncated_cone/radius_and_height), получают площадь атрофированного пародонта $S_{\text{приш}} = 23,07$ мм².

Т.е. величина утраты пародонта в пришеечной области $S_{\text{приш}}$ равна 21,1% от общей площади интактного пародонта $S_{\text{инт}}$.

При этом в периадикулярной области зуба 1.5 визуализируется очаг просветления костной ткани, что обуславливает необходимость резекции верхушки корня, а следовательно, необходимость прогнозирования дополнительного снижения жевательной эффективности зуба 1.5 после резекции верхушки корня.

Планируемую площадь пародонта, утрачиваемую в связи резекцией верхушки корня

Срадик рассчитывают исходя из того, что высота конуса $ER = 2,1$ мм; диаметр $A_2B_2 = 3,5$ мм; радиус $1/2 A_2B_2 = 1,75$ мм. С применением калькулятора ([https://mozgan.ru/](https://mozgan.ru/Geometry/AreaBodyTruncatedCone)

Geometry/AreaBodyTruncatedCone) получают значение Срадик = $15,03 \text{ мм}^2$. Т.е. доля утраты пародонта в связи резекцией верхушки корня составляет 13,8% от Синт. Таким образом сумма долей площади пародонта, утрачиваемой в связи с атрофией пародонта в пришеечной области и резекцией верхушки корня зуба 1.5 равна $21,1 + 13,8 = 34,9\%$, что менее 50,0% от площади интактного пародонта, и свидетельствует о сохранении устойчивости зуба, следовательно, нет необходимости включения в число опорных дополнительных зубов.

Таким образом, заявленный способ обеспечивает достижение заявленного технического результата, т.е. возможность предотвратить осложнения, связанные с перегрузкой опорных тканей пародонта при протезировании, за счет более точного определения жевательной эффективности пародонта опорных зубов с планируемой резекцией верхушки корня.

(57) Формула изобретения

Способ определения жевательной эффективности пародонта зубов с планируемой резекцией верхушки корня, включающий рентгенологическое исследование пациента с дефектом целостности зубной дуги, определение величины атрофии тканей пародонта в области опорных зубов путем измерения длины корня опорного зуба в коронарном окне мультиплоскостной реконструкции изображения опорного зуба, выбрав сечение, в котором длина корня зуба, для многокорневых зубов - медиального корня, максимальна, для чего сначала соединяют точки, соответствующие эмалево-цементной границе, используя инструмент для измерения расстояния Length, затем из точки, находящейся на середине полученной линии, проводят измерение искомого расстояния до точки, соответствующей верхушке корня зуба, отличающийся тем, что форму корня зуба принимают за конус, в котором за диаметр основания принимают расстояние между точками на эмалево-цементной границе, за высоту принимают расстояние между точкой пересечения линии от верхушки корня до центра между точками на эмалево-цементной границе, определяют площадь интактного пародонта зуба как площадь поверхности указанного конуса; далее рассчитывают площадь пародонта, утраченную в связи с атрофией пародонта в пришеечной области, как площадь поверхности усеченного конуса, в котором расстояние между точками на эмалево-цементной границе является диаметром нижнего основания усеченного конуса, диаметром верхнего основания конуса является расстояние между точками, соответствующими вершинам замыкающих кортикальных пластинок, а за высоту указанного усеченного конуса - расстояние между точками, находящимися на линии, проведенной от верхушки корня зуба, через центр линии, полученной при соединении точек на эмалево-цементной границе, и центр линии, полученной при соединении вершин замыкающих кортикальных пластинок; дополнительно при визуализации перирадикулярного поражения в коронарном окне мультиплоскостной реконструкции изображения опорного зуба оценивают длину апикальной части корня, подлежащей резекции, и, не переключая инструмента, отступив на 2,0 мм коронарно от границы перирадикулярного поражения, проводят линию, перпендикулярную линии соответствующей общей длине корня зуба, которую принимают за диаметр основания конуса, а расстояние от верхушки корня зуба до места пересечения с центром диаметра основания конуса – за его высоту, и рассчитывают планируемую площадь пародонта, утраченную в связи с резекцией

верхушки корня, как площадь поверхности указанного конуса; при этом в случае, если сумма площади пародонта, утраченной в связи с атрофией в пришеечной области, и площади пародонта, утраченной в связи с резекцией верхушки корня, составляет менее 50% от площади интактного пародонта, делают вывод, что жевательная эффективность 5 зуба, планируемого опорным, сохранена, а если сумма площади пародонта, утраченной в связи с атрофией в пришеечной области, и площади пародонта, утраченной в связи с резекцией верхушки корня, составляет более 50% от площади интактного пародонта, делают вывод о снижении жевательной эффективности и необходимости включения в число опорных дополнительных зубов.

10

15

20

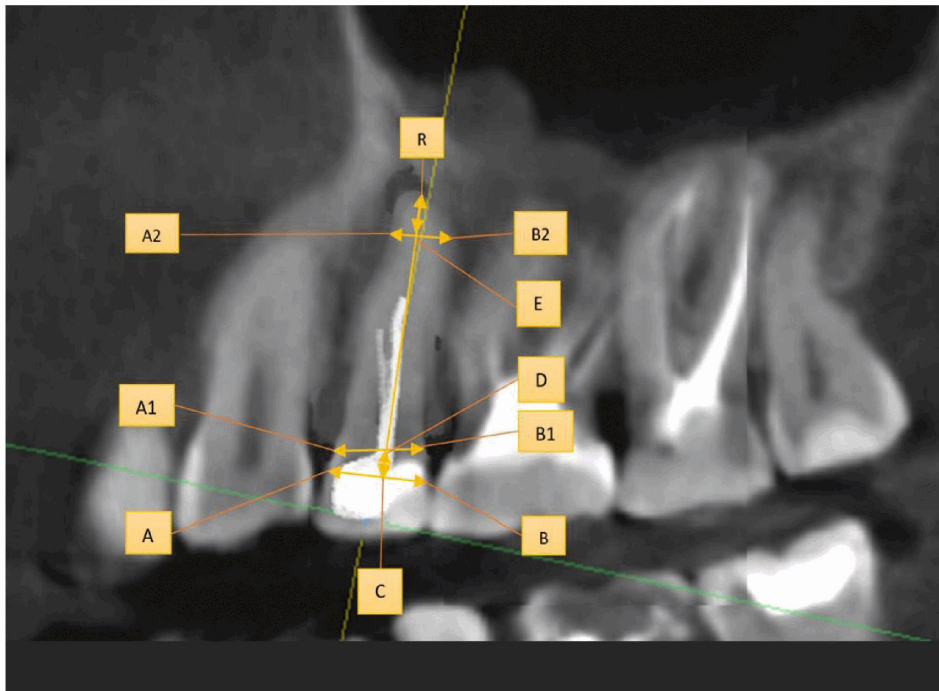
25

30

35

40

45



Фиг.1